



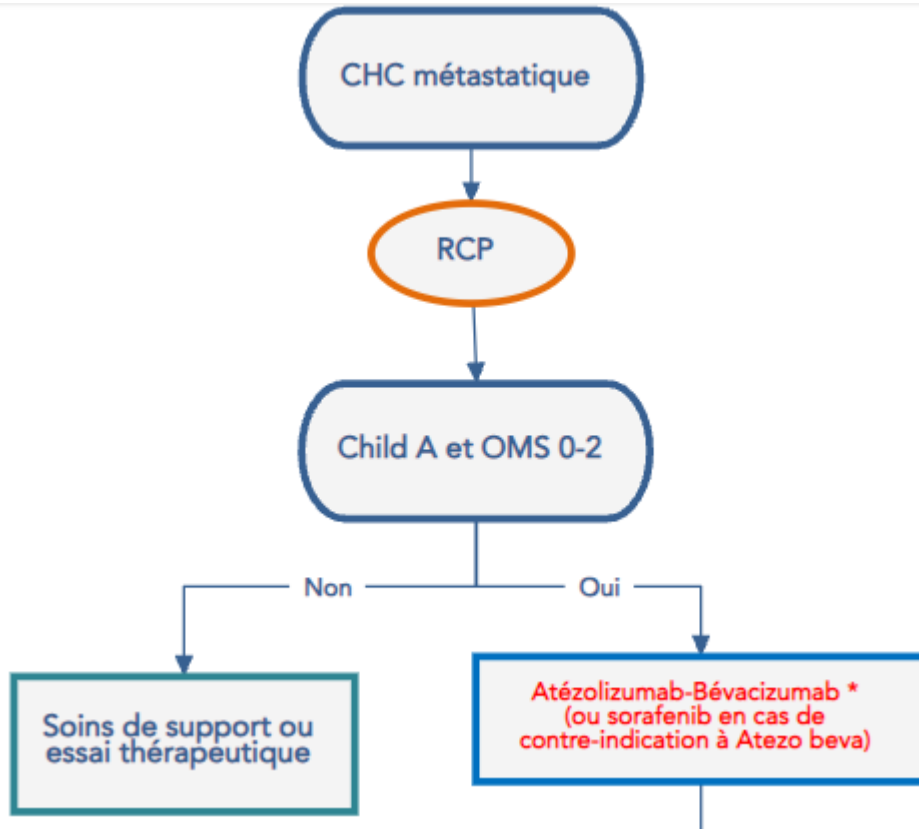
Traitement médicamenteux du CHC

Restitution atelier

Dr M. BEN ABDELGHANI, ICANS - Strasbourg

CHC métastatique

AMM 2021



- Amélioration de la SG (19,2 vs 13,4 mois, HR 0,66, $p < 0,0009$)
- Amélioration de la SSP (6,9 contre 4,3 mois, HR 0,65, $p = 0,001$)
- Amélioration taux de réponse en RECIST 1.1 (30% vs 11%)
- Effets indésirables grade $\frac{3}{4}$ similaires dans les 2 bras (43 vs 46)
- Pour l'association atezo-beva
 - impact moindre sur la qualité de vie
 - temps de détérioration de la qualité de vie allongé

Cette combinaison est maintenant le traitement de référence pour le traitement des CHC

Bilan pré-thérapeutique et gestion des complications

- Indication de **gastroscopie** à la recherche de **varices œsophagiennes** qu'il faudra éradiquer avant le début du traitement
- Savoir reconnaître les **complications** éventuelles de l'**immunothérapie** et leurs prises en charge

Après progression sous atezo-beva

